

Table des matières

INTRODUCTION.....	3
CHAPITRE I : HISTOLOGIE TISSULAIRE DU SYSTEME D'ATTACHE AUTOUR D'UNE DENT ET D'UN IMPLANT	4
1:Composition du parodonte.....	4
2:Composition des tissus mous péri-implantaires.....	5
2.1: L'épithélium.....	5
2.2 : Le tissu conjonctif péri-implantaire.....	6
3: Conclusion.....	6
CHAPITRE II : DEFINITION ET PREVALENCE.....	8
1 :Définition :.....	8
2 :Prévalence.....	8
CHAPITRE III :ETIOLOGIE.....	9
1 :Facteur occlusal	9
2 :Facteur microbien.....	9
CHAPITRE IV : Diagnostic et facteurs de risques.....	12
1 :Diagnostic.....	12
1.1 :Diagnostic clinique.....	12
1.1.1 :Aspect des tissus mous.....	12
1.1.2 : Sondage péri-implantaire.....	12
1.1.3 :Le saignement au sondage.....	13
1.1.4 : Mobilité.....	13
1.2 :Examens complémentaires.....	13
1.2.1 :Examens radiologiques.....	13
1.2.2 :Examens microbiologiques.....	14
2 :Facteurs de risques.....	14
2.1 :Antécédent de maladie parodontale.....	14
2.2 :Diabète.....	15
2.3 :Prédisposition génétique.....	15
2.4 :Tabac.....	15
2.5 :Alcool.....	15
2.6 :Hygiène orale.....	16
2.7 :Excès de ciment des prothèses sur implants.....	16
2.8 :Autres facteurs de risques potentiels.....	16
CHAPITRE V : TRAITEMENT	17
1 : Prévention.....	17
1.1 :Sélection du patient.....	18
1.2 :Mise en condition de la cavité buccale.....	18
1.3 :Programme de maintenance.....	18
1.3.1 : Maintenance individuelle.....	18
1.3.2 :Maintenance professionnelle.....	18
2 :Le traitement : phase active(revue).....	19
2.1 :Décontamination initiale : traitement non chirurgical.....	20
2.2 :Traitements chirurgicaux.....	20
2.2.1 :Indications.....	20
2.2.2 :La chirurgie résectrice.....	21
2.2.3 :La régénération Osseuse Péri-implantaire.....	21
3 :Explantation.....	22

4 :Conclusion sur les traitements.....	22
CONCLUSIONS.....	24
BIBLIOGRAPHIE.....	25

INTRODUCTION

L'implantologie et son concept d'ostéointégration, présentée par Brånemark et ses collaborateurs , particulièrement fiable quand elle est réalisée dans des conditions optimales , en respectant un protocole rigoureux, fut décrit comme un processus biologique irréversible, et de se fait elle est devenue un acte thérapeutique faisant partie intégrante de nos plans de traitement. Mais après l'enthousiasme du début, nous devons admettre que l'ostéointégration peut-être compromise par une altération de la santé des tissus péri-implantaires. On parle de maladies péri-implantaires, comprenant les mucosites péri-implantaires et les péri-implantites, pour signifier l'existence d'un état pathologique inflammatoire d'origine infectieuse autour d'un implant. D'autres facteurs de risque, tel que le trauma occlusal, peuvent venir se surajouter à l'inflammation initiée par la flore bactérienne péri-implantaire.

Des travaux sur l'étiopathogénie de ces maladies mettent en évidence des analogies existantes entre les parodontites et les péri-implantites, que ce soit au niveau de bactéries en causes, des patients à risques de complications acquis ou comportementaux, de la surcharge des implants. C'est pourquoi nous allons dans un premier temps analyser les caractéristiques histologiques des tissus péri-implantaires en les comparant au parodonte naturel.

Dans un deuxième temps, nous consacrerons une partie à la définition et à la prévalence des maladies péri-implantaires.

Enfin, nous étudierons les aspects étiologiques, les diagnostics, et les outils thérapeutiques permettant de traiter la péri-implantite à notre disposition.

CHAPITRE I : HISTOLOGIE TISSULAIRE DU SYSTEME D'ATTACHE AUTOUR D'UNE DENT ET D'UN IMPLANT .

L'analyse anatomique des tissus parodontaux et péri-implantaires est nécessaire pour comprendre et assurer le succès de nos traitements implantaires.

Cette comparaison tissulaire montre de grandes similitudes, mais également des différences qui auront des conséquences importantes lors de leurs réponses face aux agressions du biofilm bactérien.

1:Composition du parodonte.

Le parodonte est l'ensemble des tissus qui assurent la fixation et le soutien de l'organe dentaire au sein du maxillaire et de la mandibule.

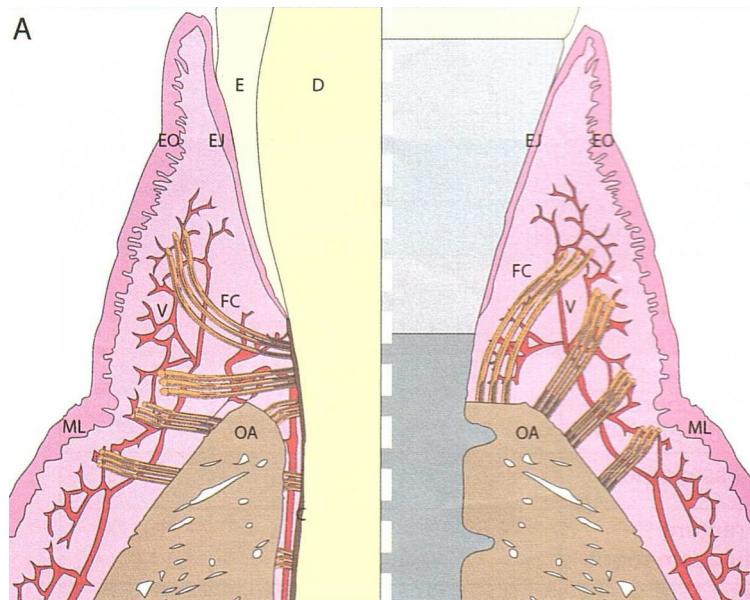


Illustration 1: Les systèmes d'attache

Attache normale autour d'une dent(panel gauche) et d'un implant(panel droit).

D:dentine, E :émail, EO : épithélium oral, EJ:épithélium de jonction, FC:fibres conjonctives, V:vascularisation, ML:muqueuse libre, OA:os alvéolaire.

Le parodonte est formé de(Illustration 1) :

1. l'os alvéolaire : cet os n'existe que par la présence des dents, il est vascularisé.
2. du périoste : c'est une fine membrane ostéogénique et inextensible qui recouvre la surface de l'os cortical, il est richement vascularisé et innervé.
3. du ciment qui permet l'ancrage de fibres de collagène sur la racine

4. du ligament alvéolo-dentaire (ou desmodonte) qui fait le lien entre l'os alvéolaire et le cément, il présente un fort potentiel de régénération et une vascularisation.
5. d'un tissu gingival composé d'épithélium et de tissus conjonctif. Détaillant ces différents éléments

5.1. épithélium gingival

a) l'épithélium buccal

Il borde la surface gingivale de la crête de la gencive libre jusqu'à la ligne muco-gingivale. Il est kératinisé, attaché fortement au tissu conjonctif sous-jacent. Il est résistant aux forces de mastications et à l'hygiène bucco-dentaire.

b) L'épithélium sulculaire

l'épithélium sulculaire est une extension non kératinisé de l'épithélium buccal. Orienté vers la couronne dentaire, il est délimité entre l'épithélium kératinisé sur sa portion coronaire et l'épithélium de jonction sur sa partie apicale. Il forme le mur extérieur du sulcus.

c) L'épithélium de jonction

Il s'arrête physiologiquement à la jonction amélo-cémentaire, il s'attache à la surface de la dent par des hémi-desmosomes et participe à l'herméticité transgingivale, sa rupture est à l'origine de maladies parodontales.

5.2. le tissu conjonctif

Il est composé des cellules(myéloïdes, lymphoïdes, mastoïdes, fibroblastes), d'une matrice extra-cellulaire, et surtout de fibres de collagène, dites de Sharpey, qui selon leurs trajets et leurs insertions sont divisées en différentes fibres :

- circulaires ou semi-circulaires
- dento-périostés
- dento-gingivales
- transgingivales
- périosto-gingivales

Donc certaines vont en direction coronaire, d'autres en direction apical, et d'autres sont perpendiculaires à la surface radiculaire.

Au niveau du parodonte rappelons deux choses importantes :

- La notion d'espace biologique : il correspond à la jonction physiologique qui s'établit entre la gencive et la dent. Cette jonction s'étend entre la base du sulcus et le sommet de la crête osseuse et présente une hauteur moyenne assez stable de 2mm(1mm d'épithélium de jonction et 1mm d'attache conjonctive)
- la vascularisation parodontale est triple: alvéolaire, desmodontale, périosté.

2:Composition des tissus mous péri-implantaires

Autour d'un implant se crée une organisation similaire, avec un tissu épithélial et un tissu conjonctif.

2.1: L'épithélium

1. L'épithélium sulculaire

Bordé par l'épithélium buccal kératinisé dans sa portion coronaire et par l'épithélium de jonction sur sa partie apicale. Il est semblable à celui entourant les dents naturelles, et ceci tant au niveau morphologique que physiologique. Il est formé de 5 à 10 couches de cellules. Lorsque l'on se rapproche de l'épithélium de jonction, on ne décrit plus que deux à cinq couches directement en contact avec l'implant(7) . La profondeur de sondage constatée dans le cas d'un sulcus péri-implantaire sain est de 2mm en moyenne(27).

2. L'épithélium de jonction

Tandis que, dans la dent, l'ancrage des fibres de collagène est à la fois crétale et cémentaire. Dans le cas de l'implant, l'ancrage se fait uniquement sur la crête. Cette différence aura une conséquence sur la propagation de l'inflammation, d'après Palacci (36).

L'épithélium de jonction constitue la partie la plus apicale du sillon péri-implantaire et se termine à 1,5 mm de la crête osseuse. Le contact étroit avec la surface implantaire constitue une barrière biologique dont le rôle est fondamental dans le succès implantaire.

Comme autour d'une dent naturelle cette jonction s'effectue au moyen d'une lame basale, d'hémi-desmosomes et de mucopolysaccharides(6).

2.2 : Le tissu conjonctif péri-implantaire

Le tissu conjonctif péri-implantaire se compose d'une matrice extra cellulaire et d'éléments cellulaires fixes et mobiles. Il présente une faible proportion de fibroblastes (environ 1 à 3%) et une grande densité en fibres de collagène d'environ 85%(4).

Le tissu conjonctif proche de la surface implantaire est caractérisé par une zone dense et étroite de fibres conjonctives et par l'absence de vaisseaux sanguins. Dans ces conditions, ce tissu ressemble plus à du tissu cicatriciel qu'à du tissu conjonctif.

Buser et coll. 1992(7) observent que ces fibres de collagène formant l'attache conjonctive (1,5mm) prennent deux directions différentes. Au niveau de la couche interne ils trouvent des fibres circulaires, puis une zone richement vascularisée. Ces fibres de collagène prennent deux directions : soit verticales allant du périoste de la crête alvéolaire à l'épithélium, soit horizontales et perpendiculaires à la surface de la fixture.

Plus on s'approche de la surface de l'implant, plus elles deviennent verticales(Illustration 1).

L'absence de ciment au niveau implantaire rend impossible l'insertion de ces fibres, de plus selon Buser il n'existe pas de fibres perpendiculaires en contact avec l'implant.

Donc, en cas d'inflammation des tissus mous péri-implantaires, l'attache épithéliale peut facilement migrer apicalement, provoquant une lyse osseuse et une péri-implantite.

3: Conclusion

Il faut retenir quelques points importants :

- Une vascularisation moins importante au niveau implantaire, seulement deux réseaux(alvéolaire et périosté), et donc aussi un saignement minoré autour d'un implant.
- Du fait de la composition de tissu conjonctif (rapport collagène/fibroblastes) nous avons une capacité de remaniement moins importante autour d'un implant qu'autour d'une dent.
- Enfin du fait de l'orientation des fibres de collagène (en éventail et non perpendiculaires à la surface implantaire) deux conséquences se produisent :

- Les tissus mous péri-implantaires sont moins résistants que le parodonte dentaire aux agressions bactériennes, l'extension apicale de l'inflammation est plus rapide autour des implants (Ericsson en 1992) entraînant une destruction tissulaire plus prononcée (32) (Illustration 2).
- Lors du sondage autour d'implant la sonde progresse plus facilement en direction apicale, donc le sondage doit être le plus doux possible pour éviter le contact osseux.

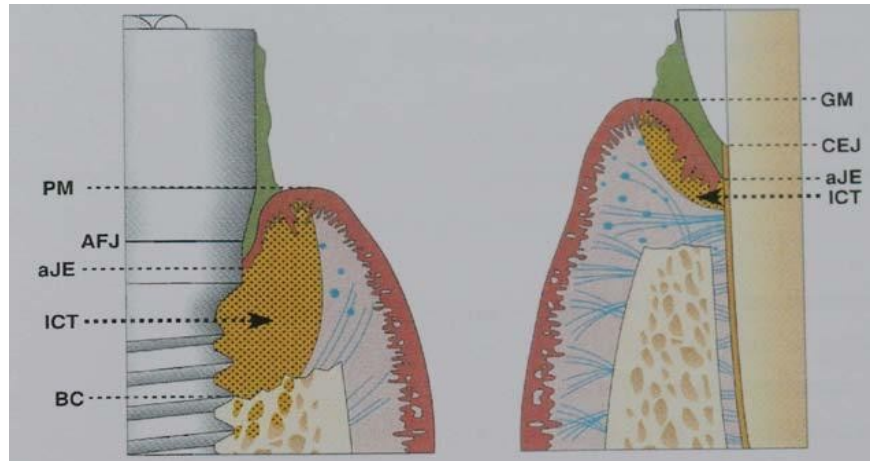


Illustration 2: Schéma infiltration dent implant

Représentation schématique de l'extension apicale de l'ICT dans la muqueuse

péri-implantaire et dans la gencive ; PM : limite des tissus mous péri-implantaires ; aJE :

limite apicale de l'épithélium de jonction ; AFJ : jonction implant-pilier ; BC : crête osseuse

marginale ; GM : gencive marginale ; CEJ : jonction émail-cément ; ICT : infiltrat

inflammatoire, d'après Palacci (36).

CHAPITRE II : DEFINITION ET PREVALENCE

1 :Définition :

La première conférence de consensus Européenne de Parodontologie, en 1994 (1) a défini les maladies péri-implantaires comme étant des lésions inflammatoires affectant les tissus qui entourent les implants. Celles-ci résulteraient d'une rupture de l'équilibre entre la charge bactérienne et les capacités de défense de l'hôte.

Comme pour les maladies parodontales où l'on distingue la gingivite et la parodontite, il a été proposé deux formes de maladies péri-implantaires : les mucosites péri-implantaires et les péri-implantites.

La sixième conférence de consensus Européenne de Parodontologie en 2008(28), définit la mucosite péri-implantaire comme une inflammation de la muqueuse péri-implantaire sans perte osseuse. La péri-implantite se définit comme une inflammation de la muqueuse associée à une perte osseuse péri-implantaire. Selon Mombelli, cette destruction osseuse peut se faire sans aucun signe de mobilité implantaire, jusqu'à la perte totale de l'os autour de l'implant(33). La péri-implantite ne constitue donc pas un échec implantaire, tant que la perte d'ostéo-intégration n'est pas totale.

2 :Prévalence

La plupart des études longitudinales rapportent un taux de succès des traitements implantaires de 90 % à 95 % pour une période de 5 à 10 ans(5). L'échec implantaire peut survenir au cours de la phase de cicatrisation ou dès les premiers mois suivant la réalisation de la prothèse. Il peut aussi survenir plus tardivement, parmi les échecs tardifs ou secondaires, on distingue les péri-implantites.

La prévalence se définissant comme le nombre de cas de maladie dans une population à un moment donné.

La publication de Fransson et coll.(13) Montre que 90 % des implants présentent un saignement au sondage sans perte osseuse associée. Dans cette même étude, 28 % des sujets examinés avaient au moins un implant avec une perte supérieure à 3 mm, ainsi qu'une perte osseuse détectable après la première année de mise en charge. Les implants en fonction étant suivis ici sur une période de cinq à vingt ans.

Roos-Jansaker et coll. (2006) (44) ont observé la prévalence d'une péri-implantite chez des patients après neuf à quatorze ans de mise en charge, 16 % des patients présentaient au moins un implant atteint de péri-implantite, définie ici par une perte osseuse supérieure ou égale à 3 mm associée à un saignement ou à une suppuration dans la poche.

Lindhe et Meyle ont estimé que la mucosite péri-implantaire pouvait être observée au niveau de la moitié des sites implantés, et ne concernait pas moins de 80 % des patients implantés(28). Dans cette revue de littérature, les péri-implantites présentaient une prévalence allant de 28 % à 58 % des patients et 12 % à 40 % des sites implantaires.

Si les études concernant les échecs implantaires sont nombreuses, celles intéressant les péri-implantites le sont beaucoup moins. De plus, les auteurs n'utilisent pas toujours les mêmes critères de diagnostics pour évaluer la perte osseuse péri-implantaire. Selon Stefan Renvert, la plupart des auteurs, soit exagèrent, soit sous-estiment la prévalence des péri-implantites. Selon lui, elle concernerait 6 % des implants et 16 % des patients(41).

CHAPITRE III :ETIOLOGIE

Il existe une controverse sur l'étiologie des maladies péri-implantaires. Soit la lésion initiale est le résultat d'une adaptation mécanique consécutif à une surcharge occlusale. La perte osseuse est alors suivie par un approfondissement de l'espace péri-implantaire et de la formation de poches qui seront coloniser par une flore pathogène anaérobic contribuant à une perte osseuse supplémentaire.

Soit la lésion initiale est d'origine strictement bactérienne. L' agression microbienne, alors modulée par la réponse de l'hôte, conduirait à des mécanismes inflammatoires aboutissant à la destruction de l'os marginal péri-implantaire.

Selon Renvert et coll. 2007 (43), la plupart des complications biologiques qui apparaissent autour des implants ostéo-intégrés sont associées à une colonisation bactérienne chez un sujet susceptible.

1 :Facteur occlusal

La surcharge occlusale peut-être un facteur étiologique de la péri-implantite avec une perte osseuse cervicale péri-implantaire, ainsi qu'une micro fracture osseuse au niveau de l'interface os-implant.

Dans une étude d'Isidor (1997)(19), les implants exposés à un traumatisme occlusal, durant dix huit mois, montrent des signes de résorption progressive conduisant à une mobilité implantaire et à la perte de l'implant au bout de 4 à 6 mois. Hürzeler et Coll. (1995) (18) ne trouvent pas de perte significative de l'ostéo-intégration avec les surcharges occlusales expérimentales.

La différence entre les observations faites par les auteurs est peut être due à plusieurs paramètres, tels que la forme des implants, la flexibilité des piliers, la présence et la durée d'une surcharge occlusale et son amplitude. Il a été observé que la destruction des tissus péri-implantaires commence à se produire avec 250 microns de hauteur occlusale excessive.

La surcharge occlusale peut être à l'origine d'une perte osseuse initiale à condition d'être associée à une inflammation, mais l'origine occlusale reste controversée.

2 :Facteur microbien

La flore bactérienne parodontale et péri-implantaire

Déjà développée dans l'étude des amas bactériens au sein des cours d'eau, des sources chaudes ou sur les parois des canalisations, la notion de biofilm gagne la plaque dentaire dans les année 90. Dès lors, la plaque dentaire revit sous le nom de biofilm dentaire.

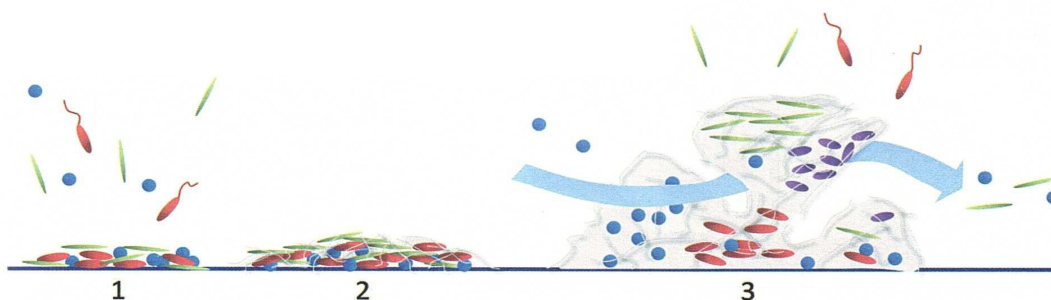


Illustration 3: Formation du biofilm dentaire

1. Les bactéries à l'état planctonique adhèrent à la surface dentaire et se multiplient.

2. *Les bactéries produisent la matrices de polysaccharides.*
3. *A la croissance horizontale du biofilm s'ensuit une croissance verticale. Des canaux permettent la circulation de nutriments, de produits du catabolisme et de bactéries.*

Dans les secondes qui suivent le brossage des dents, des glycoprotéines provenant du fluide gingival et des différentes glandes salivaires adhèrent à la surface dentaire et forment la pellicule exogène acquise. C'est sur ce film que les bactéries vont pouvoir adhérer. Les premiers colonisateurs sont des bactéries portées par le flux salivaire et le fluide gingival. Les premiers contacts font interagir des forces d'adhésions faibles. On parle d'adhésion réversible. D'autres interactions, plus fortes, dites irréversibles, permettent une co-agrégation entre adhésines à la surface des bactéries et récepteurs au sein de la pellicule exogène acquise. C'est sur ce lit bactérien, offrant la possibilité de nouvelles adhésions adhésine-récepteur, que d'autres bactéries vont pouvoir s'agréger. Il s'agit des colonisateurs secondaires et tardifs(21). Durant tout ce jeu d'interactions, les bactéries n'omettent pas de se multiplier et de sécréter des protéoglycane qui permettront notamment de renforcer la cohésion entre les bactéries. Cette matrice extracellulaire occupera plus des trois quarts du volume du biofilm ainsi formés(Illustration). Dans ce contexte, les surfaces implantaire, traitées pour offrir la meilleure ostéointégration possible, présentent des possibilités d'agrégaions accrues pour les bactéries.

Au sein de ce biofilm, des canaux ont pu être décrits. Ils permettent l'apport de nutriments, l'évacuation des produits du catabolisme, les déplacements d'espèces bactériennes de la surface aux profondeurs du biofilm(49).

L'inflammation gingivale provoquée par la charge bactérienne accrue conduit à des modifications au sein du parodonte dont les bactéries considérées comme parodontopathogènes vont pouvoir tirer profit.

Ainsi, l'augmentation du flux du fluide gingival offre une abondance de nouveaux substrats sous forme de protéines et de glycoprotéines dont les bactéries anaérobics raffolent. L'augmentation locale du pH due à l'activité protéolytique de ces bactéries améliore les conditions de croissance d'espèces comme *Porphyromonas gingivalis*, *Prevotella intermedia* et *Fusobacterium nucleatum*. (31).

Les saignements procureront l'hémine à des bactéries telles que *P. gingivalis*, faisant encore croître leur activité protéolytique.

Enfin, l'œdème de la gencive marginale augmente la profondeur au sondage des sites, diminuant leurs ressources en oxygène et favorisant ainsi la croissance des principaux parodontopathogènes pratiquement tous anaérobics stricts. Il a été clairement montré que les concentrations en bactéries telles *P. gingivalis*, *Treponema denticola*, *Tannerella forsythia* ou *P. intermedia*, augmentent avec la profondeur des poches au sondage(46). Si les bactéries sont en mesure de modifier les conditions locales de leur croissance, il apparaît que la transition d'une flore commensale vers une flore pathogène est principalement favorisée par des modifications de l'environnement local causées par l'hôte. Autrement dit, les bactéries profitent d'une permissivité de l'hôte. On peut dès lors considérer comme incontournable la prise en compte de facteurs de risque génétiques et environnementaux dans le traitement des parodontites et des péri-implantites, facteurs tels que la génétique, le tabagisme, le diabète, le stress, la consommation d'alcool, la consommation de cannabis ou encore l'obésité.

Les conséquences de cette colonisation bactérienne entraînent donc des changements cliniques, microbiologiques, et histologiques.

Au niveau biologique, nous passons d'une flore commensale à une flore pathogène.

Au niveau histologique, les études montrent en situation de péri-implantite, la présence d'un infiltrât

inflammatoire(37), avec présence de macrophages, de lymphocytes et de cellules plasmocytaires. Cette réponse inflammatoire et immunologique intense (11) va entraîner des signes d'inflammation et une perte osseuse, avec une migration apicale plus marquée dans les tissus implantaire qu'au niveau du parodonte. Ceci s'explique notamment, par l'orientation des fibres conjonctives péri-implantaires.

CHAPITRE IV : Diagnostic et facteurs de risques.

Au vu de la prévalence importante des maladies péri-implantaires, il paraît fondamental de mettre en place un suivi implantaire, au cours duquel ces maladies pourront être diagnostiquées précocement. La prise en charge précoce de toute réaction inflammatoire péri-implantaire permettra d'en limiter la progression, car la mucosité péri-implantaire fait systématiquement le lit de la péri-implantite, et donc de réduire la complexité du traitement thérapeutique.

Les moyens de diagnostic sont les mêmes que ceux utilisés en parodontologie, à savoir le diagnostic clinique, le diagnostic radiologique, l'examen microbiologique.

Les moyens à disposition doivent permettre de préciser l'étendue de la lésion, son évolutivité et la morphologie de la destruction osseuse éventuelle.

1 :Diagnostic

1.1 :Diagnostic clinique

Le professeur Lisa Heitz-Mayfield a réalisé, en 2008(16), une étude qui permet d'identifier un certain nombre d'outils de diagnostics dont l'aspect des tissus péri-implantaires, le saignement ou non au sondage, l'augmentation de la profondeur de poche, la mobilité.

1.1.1 :Aspect des tissus mous

Il est important de dépister un état d'inflammation excessif des tissus mous péri-implantaires, qui se caractérise par une rougeur et / ou un gonflement, une sensibilité au contact et un saignement au brossage.

En présence d'une inflammation, nous devons évaluer les conditions locales, mais aussi rechercher les facteurs de risque infectieux qui peuvent être à l'origine du problème.

Les péri-implantites sont souvent dues à une déficience de l'hygiène orale du patient ou à un manque d'accessibilité des instruments d'hygiène lié à la morphologie de la suprastructure prothétique.

Si lorsque l'on applique une pression digitale sur la muqueuse péri-implantaire, on observe la présence d'un suintement purulent, ce sera toujours un signe d'infection associée à une poche profonde et à une destruction osseuse importante.

Une suppuration au niveau d'un implant est synonyme de diagnostic tardif.

1.1.2 : Sondage péri-implantaire

Le sondage péri-implantaire, à l'aide d'une sonde graduée, est l'élément principal du diagnostic des maladies péri-implantaires. Des études sur des péri-implantites expérimentales ont montré qu'une augmentation, au cours du temps, de la profondeur de sondage est toujours associée à une perte d'attache, ainsi qu'à une perte osseuse marginale(24).

Pour évaluer cette progression, il faut disposer d'une mesure initiale prise au moment de la mise en place de la supra structure prothétique, et c'est la référence à cette mesure initiale qui permet d'établir le diagnostic éventuel d'une maladie péri-implantaire lors d'une consultation de maintenance(16).

Contrairement à la parodontologie on ne dispose pas de la jonction amélo-cémentaire pour évaluer le niveau d'attache, et selon les différents systèmes, on se réfère à la jonction couronne/pilier, pilier/implant, ou prothèse/implant pour mesurer la profondeur de poche.

Un sondage de 2 ou 3 mm autour d'un implant n'a aucune valeur en terme de normalité, car le sondage dépend de l'épaisseur de muqueuse, du type d'implant, de la hauteur du col et du nombre d'étages prothétiques.

Dans le passé, les auteurs s'accordaient à dire que le sondage péri-implantaire pouvait endommager l'épithélium de jonction. C'est pourquoi ce moyen de diagnostic était très peu pratiqué.

Plus récemment, une étude de Etter et coll., 2002 (12) a montré que l'attache épithéliale se reforme totalement, après 5 jours, lorsque la force de sondage est de 0,25 N.

Depuis, plusieurs auteurs ont démontré qu'un sondage péri-implantaire utilisant une force comprise entre 0,2 et 0,3 N est une méthode très fiable pour diagnostiquer une lésion péri-implantaire et recommandent de l'utiliser systématiquement lors des visites de contrôle et de maintenance(26).

1.1.3 :Le saignement au sondage

Comme nous l'avons vu précédemment pour que ce paramètre clinique soit pertinent, il est recommandé d'utiliser une force de 0,25 N(15).

Les études cliniques de Lang et Coll. (25), sur ce paramètre clinique montrent que la présence de saignement au sondage est associée à une perte d'attache dans 30 % des cas et que l'absence de saignement au sondage est associée à une absence de perte d'attache dans 100 % des cas.

Ils concluent que l'absence de saignement au sondage est un facteur très fiable de la santé parodontale.

Plus récemment, Luterbachet et coll. , en arrivent aux mêmes conclusions(30).

1.1.4 : Mobilité

La mobilité nous donne une indication sur le manque d'ostéointégration de l'implant. Elle est difficile à mettre en évidence dans les stades précoces de la péri-implantite. En réalité, elle pose le diagnostic de stade final de l'ostéo-désintégration.

D'autres part, une mobilité de la suprastructure prothétique ne signifie pas que l'implant est perdu, surtout quand elle ne s'accompagne pas de douleur. Elle peut simplement provenir d'un manque de serrage de la connexion entre la couronne et le pilier ou entre le pilier et l'implant.

En présence d'une prothèse reliant plusieurs implants, il est recommandé, en cas de doute, de déposer la prothèse pour évaluer la mobilité de chaque implant.

1.2 :Examens complémentaires.

1.2.1 :Examens radiologiques

La stabilité de la crête osseuse autour des implants est considérée comme un critère de succès, elle peut être appréciée au travers de clichés radiographiques réalisés périodiquement.

Cette perte osseuse se manifeste radiologiquement par l'existence d'une image caractéristique en cratère sur toute la périphérie de l'implant.

Il est recommandé de réaliser une radiographie le jour de la pose de la prothèse afin de l'utiliser ensuite comme référentiel.

Les radiographies rétro-alvéolaires effectuées avec un angulateur sont les examens de choix pour

évaluer la stabilité à long terme du niveau de crête osseuse, en particulier dans les zones interproximales.

La panoramique dentaire peut suffire dans bien des cas pour l'ostéointégration, dans les cas où plusieurs implants sont présents.

Dans certains cas, un examen cone beam peut être recommandé afin d'évaluer la situation en trois dimensions.

Tous ces examens radiographiques doivent permettre de mesurer le degré d'atteinte osseuse, d'évaluer le nombre de spires d'implant exposées, de détecter la présence d'un excès de ciment de scellement, ou la présence d'un hiatus associé à un défaut de serrage.

1.2.2 :Examens microbiologiques

Les examens microbiologiques peuvent se révéler intéressants pour compléter les examens cliniques et radiographiques, car ils permettent d'évaluer la pathogénicité de la flore autour des implants.

Les examens les plus prescrits se font à partir de prélèvements bactériens qui sont adressés à un laboratoire spécialisé. Les cultures bactériennes, les sondes à ADN permettent d'identifier les bactéries pathogènes gram – anaérobies responsables de la péri-implantite.

Slot et coll. 1986 (45) montrent que le risque de perte d'attache, dans la maintenance du patient, est augmenté par des concentrations élevées de *Porphyromonas gingivalis*, *Prevotella intermedia* et *Actinomyces comitans*.

En pratique, le recours à ces tests reste limité compte tenu du délai de réponse du laboratoire, de leur coût et de leur intérêt relatif pour établir un diagnostic.

2 :Facteurs de risques

Un facteur de risque se définit selon l'OMS comme tout attribut, caractéristique ou exposition d'un sujet qui augmente la probabilité de développer une maladie. Il peut être distingué en facteur inné/acquis, modifiable/non modifiable ou général/local.

A l'instar des maladies parodontales, il existe de nombreux facteurs de risque favorisant le développement des maladies péri-implantaires.

2.1 :Antécédent de maladie parodontale.

De nombreux patients édentés partiels, suite à une maladie parodontale, ont été traités par la pose d'implants. Les maladies péri-implantaires, tout comme les parodontales, peuvent se révéler des années après une ostéo-intégration réussie.

Van der Weijden et coll.;2005 (51) ont évalué à long terme (supérieur à 5 ans) des implants placés chez des patients édentés partiels avec maladies parodontales. Les auteurs concluent que les résultats obtenus chez les patients avec des antécédents de maladies parodontales sont significativement différents de ceux obtenus chez les patients sans antécédents de maladies parodontales.

Renvert et Persson (2009) (40), dans une revue de littérature basée sur 951 articles, concluent qu'un antécédent de maladie parodontale est un facteur de risque majeur de la péri-implantite. Ceci semble logique car ces deux pathologies ont la même étiologie, en l'occurrence bactérienne.

D'autres études montrent l'importance de la maintenance parodontale sur la santé péri-implantaire. En effet, des implants placés chez des patients traités pour une parodontite, mais présentant au moins une poche résiduelle de plus de 6 mm de profondeur, ont un risque accru de présenter une

péri-implantite avec une perte osseuse plus importante par rapport à des patients parodontalement sains(38).

2.2 :Diabète

La prévalence, la sévérité et la vitesse d'évolution de la parodontite sont plus importantes chez les patients atteints de diabète non équilibré par rapport aux contrôles, ce avec une notion de dose, c'est à dire que moins le diabète est équilibré plus la sévérité est accrue. Pour les implants, nous disposons de très peu d'études. Une étude de Ferreira et coll. (2006) (53), incluant 212 sujets d'origine brésiliennes tous non fumeurs, ont recherché à mettre en évidence le diabète comme facteur de risque pour les péri-implantites. Tous les implants étaient en fonction depuis plus de 6 mois et depuis moins de 5 ans. Les résultats de cette étude ont montré que la prévalence des mucosites péri-implantaires est de 64,6 % et celle des péri-implantites est de 8,9 %. Les auteurs concluent que le diabète est associé à un risque élevé d'apparition d'une maladie péri-implantaire.

2.3 :Prédisposition génétique

Depuis la fin des années 2000, de nombreuses études visent à savoir si les patients atteints de parodontite présentent certains polymorphismes génétiques impliqués dans l'expression ou l'activité plus importante de cytokines inflammatoires ou de protéases matricielles sous tendant la réponse de l'hôte. Parmi ces médiateurs, la famille de l'IL -1 a été particulièrement étudiée. Un raisonnement similaire a été conduit pour les péri-implantites(10).

Laine et coll. 2006 (23), réalisent une étude sur 120 patients. 71 présentant une péri-implantite sur au moins un implant, 49 sont considérés comme groupe de contrôle et ne présentent aucun signe d'inflammation péri-implantaire. Les résultats montrent qu'il existe une différence significative entre le groupe de contrôle et le groupe péri-implantite. Cependant, les auteurs concluent que ces résultats doivent être confirmés par d'autres études de type longitudinales avec un plus grand nombre de sujets.

A l'heure actuelle, une association entre certains polymorphismes de l'IL-1, les parodontites agressives ou chroniques et les péri-implantites pourrait exister particulièrement chez les sujets fumeurs(35). Cependant, la présence d'un polymorphisme génétique ne se traduit pas toujours par un risque accru, selon la population.

2.4 :Tabac

Le tabac a été identifié depuis une vingtaine d'années comme un facteur de risque majeur des parodontites, et plus récemment des péri-implantites.

Strietzel et coll..2007 (48), montrent dans leur étude que le tabac augmente significativement le risque d'apparition d'une péri-implantite.

Selon le nombre de cigarettes consommées par jour et l'ancienneté du tabagisme, le risque de développer une parodontite est de 5 à 20 fois plus élevé pour un fumeur par rapport à un non fumeur et celui de développer une péri-implantite est de 3,6 à 4,6 fois plus élevé(17).

Les revues systématiques révèlent que le taux de survie implantaire varie de 80 % à 96 % chez les fumeurs et que ce taux est significativement plus faible que pour des non fumeurs.

2.5 :Alcool

Une étude de Galindo-Moreno et coll. 2005 (14) sur trois ans montre qu'une consommation quotidienne d'alcool supérieure à 10 g augmente significativement la fréquence d'apparition des pertes osseuses péri-implantaires. Ils montrent également que la consommation d'alcool provoque

des pertes osseuses plus importantes que la consommation de tabac ,ceci au niveau péri-implantaire.

2.6 :Hygiène orale

Dans une étude prospective d'une durée de 10 ans, Lindquist et coll. 1997 (29) ont constaté un lien entre une hygiène et la perte osseuse péri-implantaire. Selon ces mêmes auteurs, cette corrélation est encore plus marquée chez le sujet fumeur.

2.7 :Excès de ciment des prothèses sur implants

Des restes de ciment de scellement après la mise en place de prothèses fixées ont été associés à des signes cliniques et radiologiques d'affections péri-implantaires.

Une étude de Wilson 2009 (52) sur 39 patients, montre que des excès de ciment sont associés à des signes d'affections péri-implantaire dans la majorité des cas (81%). Après l'élimination des excès de ciment, on n'observait plus de signes cliniques d'affection péri-implantaires sur 74 % des implants test.

2.8 :Autres facteurs de risques potentiels

Il existe d'autres facteurs de risques des péri-implantites : le stress psychologique,l'obésité, le syndrome métabolique, les maladies inflammatoires chroniques, l'ostéoporose, ou encore la malnutrition et les carences en vitamines.

CHAPITRE V : TRAITEMENT

Au niveau thérapeutique il est difficile d'agir sur les facteurs de risques généraux, l'essentiel du traitement sera de créer une logique de prévention, d'identifier les facteurs de risque et de poser un diagnostic précis de l'étendue de la perte osseuse. Il faut déterminer des objectifs thérapeutiques et établir un plan de traitement respectant des principes chronologiques.

Arbre de décision figurant les principes chronologiques à respecter dans le traitement des péri-implantites.

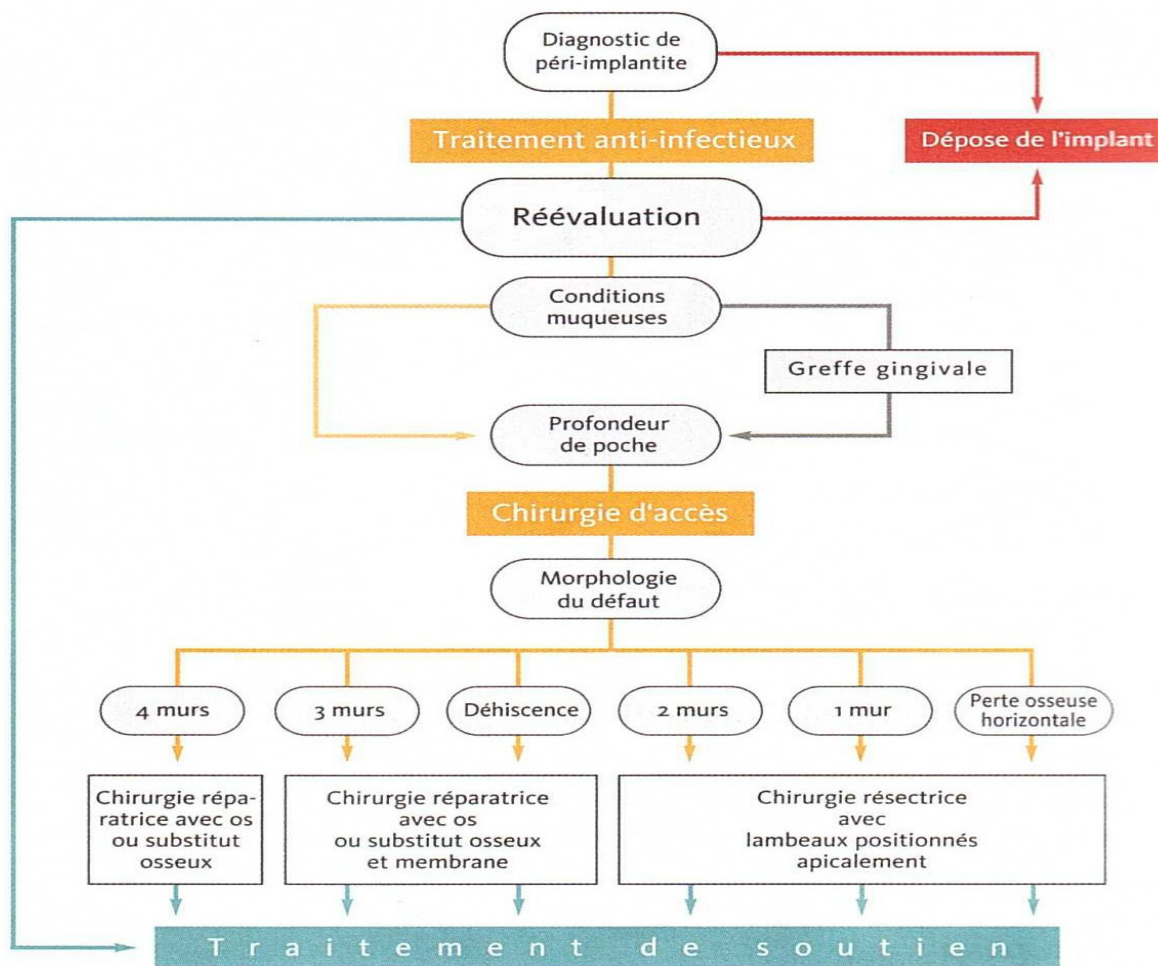


Illustration 4: Arbre de décision

1 : Prévention

La prévention des maladies péri-implantaires débute par l'information délivrée au patient, ce dernier doit être conscient que les tissus péri-implantaires répondent à l'accumulation de plaque bactérienne.

Il sera nécessaire de lui prescrire un matériel d'hygiène adapté, mais il faudra également concevoir des restaurations implanto-portées favorisant leurs utilisations.

1.1 :Sélection du patient

Le patient doit savoir que le résultat à long terme de la thérapeutique implantaire dépend surtout de sa coopération, il doit démontrer son habileté à éliminer la plaque dentaire, et de maintenir une bonne santé de la gencive péri-implantaire.

Il faudra aussi tenir compte des facteurs de risque , tels la consommation de tabac et d'alcool. Le clinicien doit alors proposer au patient d'interrompre sa consommation, afin de le ramener dans une catégorie moins à risque.

1.2 :Mise en condition de la cavité buccale

Avant toute pose d'implant, un certain nombre d'impératifs devront être respectés. Il est essentiel de s'assurer de l'absence de bactéries pathogènes.

Les traitements endodontiques et parodontaux des dents résiduelles seront effectués avant toute insertion d'implants, afin de supprimer les bactéries pathogènes susceptible de contaminer les implants.

1.3 :Programme de maintenance

La prévention s'articulera, également, autour d'une maintenance parodontale et implantaire rigoureuse. La fréquence de ces séances sera adaptée en fonction de chaque patient.

1.3.1 : Maintenance individuelle

Chez les patients porteurs de prothèses implanto-portées amovibles ou fixées, les procédures d'hygiène devront se concentrer sur deux parties distinctes : la prothèse proprement dites et les piliers de connexion transmuqueux.

Il faudra expliquer les méthodes traditionnelles d'hygiène orale.

Il sera préconiser l'utilisation de fil dentaire tressé et enduit, de brossettes inter-dentaires au niveau des faces proximales. L'utilisation de brossettes portées par un fil de fer tressé est a proscrire, car il existe un risque d'altération de la surface de titane. L'idéal est d'utiliser une brossette à tige flexible en plastique.

L'hydropulseur peut compléter ces mesures d'hygiène.

Dans le cas de la prothèse fixée sur implant, lorsque l'espace au niveau des pontiques par rapport à la muqueuse le permet, il est préconisé des bandes de gaze. Ces bandes en étant déplacées nettoient les faces cervicales des dents prothétiques et les faces proximales des piliers de connexions.

1.3.2 :Maintenance professionnelle.

On parle de soins péri-implantaires de soutien.

L'inflammation péri-implantaire marginale se révèle moins prononcée lorsqu'un suivi rigoureux est effectué à intervalles de temps réguliers.

L'objectif de ces contrôles est de préserver la santé péri-implantaire, prévenir le développement de complications, prévenir la récurrence de la maladie péri-implantaire et maintenir la santé parodontale(50).

Ces séances comportent une phase diagnostique et une phase thérapeutique.

- Phase diagnostique :

Au cours des séances de maintenance, le contrôle des mesures d'hygiène oral, l'examen des tissus

péri-implantaires sont réalisés de façon rigoureuses, en vue de diagnostiquer les lésions éventuelles et de les intercepter précocement.

- Phase thérapeutique :

Son objectif est de prévenir le développement d'une flore complexe au niveau des tissus péri-implantaires et parodontaux, aux moyens de prophylaxie personnelle et professionnelle.

L'apparition d'une flore pathogène peut être prévenue par une désorganisation régulière de la plaque supra gingivale aux moyens de techniques de contrôle de plaques adaptées et aux prophylaxies professionnelles .

Les soins de soutien ont également pour but de prévenir le développement de surcharges biomécaniques susceptibles de s'exercer indûment sur l'implant, par une vérification de la qualité de l'adaptation prothétique.

La dépose annuelle des éléments prothétiques permettra l'obtention de sondages plus précis et l'appréciation de la mobilité réelle.

Ces séances de soins de soutien sont généralement recommandées à une fréquence semestrielle, trimestrielle chez les patients partiellement édentés, le terrain étant jugé plus propice au développement des péri-implantites.

2 :Le traitement : phase active(revue)

Les objectifs de la phase active de traitement sont :

- Le contrôle de l'infection, dans une phase étiologique.
- La création de conditions locales compatibles avec la maintenance, dans une phase correctrice.
- La réparation et/ou la régénération des tissus détruits par la maladie, dans une phase régénératrice.

Dans tous les cas, la phase étiologique doit précéder les phases correctrice et régénératrice, et ce principe chronologique doit toujours être respecté dans l'élaboration des plans de traitement.

Le premier objectif est de contrôler l'infection , par un ensemble de moyens anti-infectieux. Ces moyens sont pour la plupart non chirurgicaux.

Le deuxième objectif est de réduire la profondeur de poche au niveau de l'implant ou des implants concernés. Pour ce faire, il faut recourir à des actes chirurgicaux, souvent inspirés de la chirurgie parodontale. Il s'agit soit des techniques de chirurgie à lambeau positionné apicalement, soit des techniques de régénération osseuse afin de réparer l'os au niveau des défauts péri-implantaires. Les résultats obtenus grâce aux techniques de régénération sont bien entendu plus satisfaisants, mais leur mise en œuvre n'est pas toujours possible compte tenu de la spécificité de chaque lésion. Le choix du type de traitement est dictée essentiellement par la morphologie du défaut osseux et le nombre de murs osseux résiduels.

Le troisième objectif est de rétablir des conditions locales plus favorables pour assurer la maintenance. Soit par un aménagement des tissus mous péri-implantaires, soit par une correction de la forme des suprastructures prothétiques, afin d'améliorer l'accessibilité des instruments d'hygiène.

Pour la majorité des cas de péri-implantite, un acte de chirurgie est nécessaire, mais une phase de décontamination doit toujours initier le traitement. Cette préparation initiale doit permettre de réduire l'état inflammatoire des tissus mous environnant.

2.1 :Décontamination initiale : traitement non chirurgical.

Renvert et coll. 2008 (42), dans une revue de la littérature, ont analysé 24 études ayant pour but le traitement non chirurgical de la péri-implantite. Ils rapportent que le traitement mécanique seul ou le traitement chimique seul ne donnent pas de résultats satisfaisants. Ils notent que lorsque ces différentes techniques sont combinées, les résultats obtenus sont bien plus satisfaisants.

L'objectif est de contrôler l'infection péri-implantaire par réduction de la charge bactérienne supra et sous-gingivale.

Le biofilm est désorganisé grâce à divers techniques mécaniques : curettes, instruments ultrasoniques, lasers, aéropolissage. Le principal problème de l'élimination de la plaque et de tartre sur les surfaces implantaire est lié aux possibles dommages sur la surface implantaire par l'utilisation de divers instruments. Les instruments employés pour décontaminer la surface implantaire doivent permettre l'élimination des dépôts bactériens sans altérer la surface de l'implant, (couche d'oxyde de titane), sous peine d'affecter sa bio-compatibilité.

A cette décontamination mécanique, on associe une détoxification chimique utilisant des antiseptiques ou des antibiotiques par voie locale ou générale, car les résultats obtenus sont bien meilleurs(8).

Parmi les antiseptiques le plus souvent utilisés pour irriguer une poche péri-implantaire figurent l'eau oxygénée à 5 %, la chlorhexidine à 0,5 % et les solutions iodées telles que la Bétadine.

L'antibiothérapie par voie générale doit compléter le traitement mécanique. Ce dernier élimine la plupart des micro-organismes pathogènes, cependant quelques bactéries peuvent persister dans les tissus péri-implantaires et sont susceptibles de recoloniser le site traité.

Cette décontamination initiale doit concerner l'ensemble de la cavité buccale (dents et implants), en particulier chez les patients atteints de parodontite. La notion de désinfection globale introduite dans la prise en charge des parodontites est basée sur la capacité des bactéries à passer d'un site à un autre de la cavité buccale.

Plusieurs semaines après la décontamination non chirurgicale, la situation péri-implantaire doit être réévaluée. Si les poches péri-implantaires persistent alors que l'inflammation locale est réduite, la décision d'intervenir chirurgicalement peut être prise. Dans certain cas, on peut se contenter des résultats obtenus grâce à ce traitement non chirurgical et à engager directement le patient dans un processus de maintenance. A l'inverse, on peut être amené à poursuivre les séances de décontamination, par exemple en présence de suppuration, et même dans certain cas les plus extrêmes, à renoncer à un traitement de conservation de l'implant.

2.2 :Traitements chirurgicaux.

2.2.1 :Indications

Après la thérapeutique initiale, si des poches persistent et sont peu profondes , un débridement et un surfaçage à ciel ouvert est nécessaire. Les interventions à lambeau permettent de débrider les lésions. L'abord chirurgical procure une bonne visibilité de la zone à traiter. Il permet d'éliminer le tissu de granulation et d'accéder à la surface implantaire pour sa décontamination.

La chirurgie résectrice, c'est à dire l'exérese chirurgicale des poches, se révèle indiquée dans le traitement des défauts osseux horizontaux à sévères (présence d'une ou deux parois) en l'absence d'impératifs esthétiques.

Les techniques régénératrices ne sont par contre appliquées qu'au niveau des lésions infra-osseuses, circonférentielles, caractéristiques de la péri-implantite, d'évolution modérée à sévère, lorsqu'une détoxification adéquate de la surface implantaire s'avère possible.

2.2.2 :La chirurgie résectrice

Elle consiste à déplacer apicalement le rebord gingival. Le but est de stopper l'évolution de la perte osseuse et d'amorcer une réostéointégration par formation d'une nouvelle masse au contact direct de la surface implantaire préalablement décontaminée(47).

Dans tous les cas, une antibiothérapie d'une semaine et des bains de bouche à base de chlorhexidine durant 15 jours, doivent encadrer le traitement(42).

L'intervention chirurgicale comporte un premier trait d'incision à biseau inversé à 1 ou 2 mm de la crête gingivale en direction de l'os alvéolaire, puis une incision intrasulculaire. Un lambeau d'épaisseur totale est récliné.

Après l'ouverture chirurgicale, on procède à l'élimination de l'épithélium de poche et du tissu de granulation avec une curette en évitant d'abîmer la surface de l'implant. L'élimination du tartre à la surface de l'implant est effectuée à l'aide de curettes en titane.

La décontamination de la surface implantaire s'avère nécessaire.

Après avoir effectué un rinçage du site opératoire à l'aide d'une solution de sérum physiologique, le lambeau est repositionné et suturé apicalement à la hauteur du rebord osseux.

Cette chirurgie de réduction de poche peut être accompagnée d'une ostéoplastie. Dans le cas d'une poche infra-osseuse dont la topographie est peu favorable ou en présence d'un rebord osseux proéminent, on peut être amené à effectuer un nivellement de l'os peri-implantaire.

Outre le problème esthétique que peut poser une telle exposition dans le secteur, le fait qu'une partie de l'implant soit exposée à l'environnement buccal complique la maintenance postopératoire, surtout quand la surface exposée est rugueuse. Dans un tel cas, on peut associer à la technique du lambeau positionné apicalement une plastie de la portion exposée de l'implant qualifiée d'implantoplastie.

2.2.3 :La régénération Osseuse Péri-implantaire

La régénération osseuse guidée découle des principes de la régénération tissulaire guidée (R.T.G), en utilisant une barrière pour influencer la cicatrisation selon le concept de la compétition cellulaire.

La technique de régénération osseuse guidée (R.O.G.) est une alternative au problème esthétique lié à la technique résectrice.

En présence d'une profondeur de poche supérieure à 3 mm ou d'une lésion circonférentielle, cette technique permet de gagner de l'ancrage et de reconstruire les tissus détruits à la suite de l'apparition d'une péri-implantite.

Si on se réfère aux études de Nyman 1982 (34) ou à celles de Dahlin (1989)(9), lorsqu'un défaut osseux doit être régénéré, il suffit de couvrir ce défaut par une membrane de protection du caillot sanguin.

D'autres, dont Rasmusson et coll. 1997 préfèrent introduire sous la membrane un matériau ostéoconducteur comme des biomatériaux d'origine bovine, humaine ou synthétique ou de l'os autogène.

Queyroz et coll. 2006(39) essaient, quand à eux, toutes les associations possibles « biomatériau seul, membrane de R.O.G. Seule ou en association d'une membrane de R.O.G. Avec un biomatériau de comblement ». Ils montrent que la régénération osseuse peut, dans certains cas, fonctionner avec une membrane seule ou avec un biomatériau utilisé seul, mais ils constatent que les résultats ne sont pas réguliers ni reproductibles.

Ils en concluent que l'idéal semble être l'association d'un biomatériau de comblement et d'une

membrane de R.O.G.

Ces membranes peuvent être soit non résorbables, soit résorbables, et dans ce cas l'idéal serait qu'elles ne se résorbent pas avant un délai minimum de 4 à 6 mois.

On peut utiliser une technique enfouie ou non enfouie. La technique enfouie, plus favorable à la maturation tissulaire et à la prévention des complications infectieuses, nécessite de déposer le pilier prothétique et présente donc l'inconvénient de priver le patient de sa prothèse sur implant pendant toute la durée du traitement. C'est la raison pour laquelle, dans la plupart du temps, on utilise une technique non enfouie.

Pour faire de la régénération, certaines conditions sont nécessaires : il faut que la surface de l'implant exposée à la maladie puisse être efficacement décontaminée, que les conditions osseuses et muqueuses soient favorables.

C'est la morphologie du défaut osseux et le nombre de murs résiduels qui déterminent s'il est possible d'envisager une R.O.G. , et s'il est nécessaire ou non d'associer la mise en place d'une membrane au comblement du défaut par de l'os autogène ou un substitut osseux.

En présence d'un défaut circonscrit à quatre murs, on peut maintenir en place l'os autogène ou le substitut osseux sans utiliser de membrane. En revanche, en présence d'un défaut à trois murs ou d'une déhiscence vestibulaire, il faut utiliser une membrane afin de maintenir l'os autogène ou le substitut osseux en place. Il faut néanmoins noter que les complications postopératoires sont fréquentes avec les membranes (20), et la tendance actuelle est de réserver leur utilisation aux cas vraiment nécessaires, d'autant qu'il a été montré que les évaluations à 36 mois ne montrent pas de différences quant aux résultats obtenus avec et sans membrane.

En présence d'un défaut à deux murs, à un mur ou en présence d'une lyse osseuse horizontale, il n'est pas possible d'utiliser une technique régénératrice, et il faut recourir à une technique résectrice.

Ces recommandations très pratiques sont bien entendu schématisées dans la mesure où les défauts osseux rencontrés ne peuvent pas toujours être facilement classifiés. En effet, on est souvent confronté au traitement de défauts combinés, avec par exemple une composante à trois murs sur la face palatine et une déhiscence sur la face vestibulaire. Dans de tels cas, on peut être amené à associer plusieurs techniques dans la même intervention.

3 :Explantation

L'explantation, c'est à dire la dépose de l'implant, peut être indiquée en présence de pertes osseuses péri-implantaires sévères, exposant plus de la moitié de la longueur de l'implant ou impliquant l'exposition des défauts de la surface implantaire (rainures, perforations dont l'objectif est d'augmenter la surface implantaire en vue de l'ostéointégration) ou en présence d'une résorption osseuse à évolution rapide.

Elle est également pratiquée en présence d'un implant mobile, d'une fracture implantaire, lorsque le rétablissement de la fonction s'avère impossible ou lorsque les traitements se sont révélés inefficaces(50).

4 :Conclusion sur les traitements

Le diagnostic d'une maladie péri-implantaire, au cours d'une visite de maintenance, devra faire l'objet d'un traitement spécifique. Aucun consensus n'existe néanmoins, sur la nature de ce traitement. Cependant, il semble nécessaire que celui-ci s'appuie sur une élimination mécanique et chimique (locale et/ou systématique) de la lésion inflammatoire, afin de stopper la progression de la pathologie.

- Traitement des mucosites péri-implantaires :

Si le passage de la gingivite à la parodontite est loin d'être la règle, la mucosite fait systématiquement le lit de la péri-implantite. C'est pourquoi il est impératif de traiter précocement le moindre signe d'inflammation péri-implantaire.

Renvert et coll. 2008 (42) concluent dans une étude, qu'une thérapie mécanique non chirurgicale peut être efficace dans le traitement d'une mucosite péri-implantaire.

L'adjonction de bain de bouche antimicrobien potentialise ce traitement mécanique.

- Traitement des péri-implantites :

Dans la limite du nombre particulièrement faible de publications, il semble (42) que le traitement de choix des péri-implantites soit un traitement chirurgical, précédé par une phase non chirurgicale globale pour réduire la charge bactérienne. Ce traitement chirurgical pourra permettre d'envisager une réostéointégration autour d'une surface implantaire préalablement contaminée. L'obtention de celle-ci dépendrait de la surface de l'implant, mais également de la possibilité de décontamination mécanique et chimique de cette surface. Aucune technique de décontamination (mécanique, chimique ou laser) de la surface implantaire ne peut actuellement se prévaloir d'une quelconque supériorité par rapport aux autres.

Les péri-implantites étant souvent associées à des lésions osseuses circonférentielles, l'utilisation d'os autogène ou de substitut osseux a également pour but de favoriser la réostéointégration. Toutefois, très peu d'études sont disponibles pour justifier de l'utilisation d'une technique ou d'un matériau aux dépens d'un autre.

CONCLUSIONS

La différence entre parodonte naturel et les tissus péri-implantaires réside essentiellement dans l'absence de ciment et de desmodonte au niveau implantaire. Les fibres conjonctive ne s'insèrent pas sur la surface implantaire, se retrouvent toutes issues de la crête marginale et ont une orientation parallèle à la surface implantaire. De plus, l'absence de desmodonte autour de l'implant exclut la vascularisation d'origine desmodontale. Ces deux différences rendent les tissus péri-implantaires plus facilement sujets aux infections péri-implantaires.

La péri-implantite se définit comme une inflammation de la muqueuse associée à une perte osseuse péri-implantaire. Son apparition peut être lente, parfois des années après une ostéointégration réussie. A l'heure actuelle, la péri-implantite concernerait, selon la dernière conférence de consensus, entre 28 % et 56 % des patients et entre 12 % et 40 % des implants. La mucosite péri-implantaire, elle, concernerait 80 % des patients et 50 % des implants.

Comme les maladies parodontales, les péri-implantites sont associées à une colonisation bactérienne chez un sujet susceptible.

Le facteur occlusal est parfois évoqué dans l'étiologie des péri-implantites, mais à la différence de l'étiologie infectieuse, l'étiologie occlusale est encore controversée.

Certains facteurs de risque, tels qu'un antécédent de maladies parodontale, une hygiène orale déficiente, le tabac et l'alcool, ont été formellement identifiés. En revanche, les études consacrées au diabète, à la muqueuse kératinisée et à l'état de surface de l'implant ne bénéficient pas des mêmes statuts et restent encore à compléter par des études plus longues et avec un échantillon plus important.

Si l'absence de saignement au sondage caractérise, avec certitude, un tissu péri-implantaire sain, la présence d'un saignement ne révèle une lésion péri-implantaire que dans 30 % des cas. Cet examen clinique constitue le facteur prédictif le plus fiable de l'arsenal diagnostique et doit être effectué systématiquement lors des visites de contrôle.

Le traitement débutera toujours par une phase étiologique qui vise à décontaminer la surface implantaire, par l'association de moyens mécaniques, chimiques et laser. Puis dans un deuxième temps, par un traitement chirurgical, dont l'objectif est d'éliminer les tissus infectés et de permettre un contrôle de plaque efficace. Il s'agit soit de la chirurgie résectrice soit d'une chirurgie régénérative utilisant des matériaux de comblement et des membranes de R.O.G..

La phase chirurgicale de traitement est toujours précédée par une décontamination de la surface implantaire et accompagnée par un traitement antibiotique par voie systémique.

Pour limiter l'apparition des péri-implantites, les praticiens doivent mesurer les facteurs de risques et, si possible les éliminer (hygiène orale déficiente, tabac, alcool).

Et surtout un programme de maintenance devra être établi afin de détecter, au plus tôt, une lésion péri-implantaire.

BIBLIOGRAPHIE

1. ALBREKTSSON T. , ISIDOR F.

consensus report of session : implant therapy. In : Lang N.P et Karring T (eds).

Proceeding of the first European Workshop on Periodontology 1994 : 365-369. Berlin : Quintessence.

2. APSE P., ZARB G.A., SCHMIDT A., LEWIS D.W.

The longitudinal effectiveness of osseointegrated dental implants. The Toronto Study : peri-implant mucosal response.

Int. j. periodontics restor. Dent., 1991, 11 (Supple. 2), p. 94-111.

3. BAKER P.J., HOWE L., GARNEAU J., ROOPENIAN D.C.

T cell knockout mice have diminished alveolar bone loss after oral infection with *Porphyromonas gingivalis*.

FEMS Immunol Med. Microbiol., 2002, 34, p. 45-50.

4. BERGLUNDH T., LINDHE J., ERICSSON I.K., MARINELLO C.P., LILJENBERG B, THOMSEM P.

The soft tissue barrier at implants and teeth.

Clin. Oral implant res., 1991, 3, p.81-90.

5. BERGLUNDH T., PERSON L.G., KLINGE B.

A systematic review of the incidence of biological and technical complications in implant dentistry reported in prospective longitudinal studies of at least 5 years.

J. Clin. Periodontol., 2002, 29 (suppl 3), p. 197-212.

6. BERT M.,

Les implants ostéo-intégrables.

Paris : Ed. CDP, 1992. 410 p. ISBN 2-902896-48-4

7. BUSER D., WEBER H.P., DONATH K., FIORELLINI J.P., PAQUETTE D.W., WILLIAMS R.C.,

Soft tissue reaction to non submerged unloaded titanium implants in beagle dogs.

J. periodontol., 1992, 63, p. 226-236.

8. COULTHARD P., ESPOSITO M., SLATER M., WORTHINGTON H.V., KAY E.J.

Prevention. Part 5 : Preventive strategies for patients requiring osseointegrated oral implant treatment.

Br. dent. J., 2003, 195 (Suppl. 4), p. 187-94

9. DAHIN C., SENNERBY L., LEKHOLM U., LINDE A., NYMAN S.

Generation of new bone around titanium implants using a membrane technique : an experimental study in rabbits.

Int. j. oral maxillofac. Implants.. 1989. 4. p. 19-25.

10. DEREKA X., MARDAS N., CHIN S., PETRIE A., DOMOS N.

A systematic review on the association between genetic predisposition and dental implant biological complications.

Clin. Oral implants research, 2002, 23 (7), p. 775-788.

11. ESPOSITO M., HIRSCH J.M., LEKHOLM U., THOMSEN P.

Biological factors contributing to failures of osseointegrated oral implants II.

Etiopathogenesis.

Eur. j. oral sci., 1998. 106, p. 721-764.

12. ETTER T.H., HAKANSON I., LANG N.P., TREJO P.M., CAFFESSE R.G.

Healing after standardized clinical probing of the peri-implant soft tissue seal : a histomorphometric study in dogs.

Clin. Oral implants res., 2002, 13, p. 571-580.

13. FRANSSON C., WENNSTROM J., BERGLUNDH T.

Clinical characteristics at implants with a history of progressive bone loss.

Clin. Oral implants res., 2008, 19, p. 142-147.

14. GALINDO-MORENO P., FAURI M., AVILA-ORTIZ G., FERNANDEZ-BARBERO JE., CABRERA-LEON A., SANCHEZ-FERNANDEZ E.

Influence of alcohol and tobacco habits on peri-implant marginal bone loss : a prospective study.

Clin. Oral implants res., 2005, 16 (Suppl. 5), p. 579-586.

15 GERBER J.A., TAN W.C., BALMER T.E., SALVI G.E., LANG N.P.

Bleeding on probing and pocket probing depth in relation to probing pressure and mucosal health around oral implants.

Clin. Oral implants res., 2009, 20 (suppl. 1), p. 75-78.

16. HEITZ-MAYFIELD L.J.A.

Peri-implant diseases : diagnosis and risk indicators.

J. clin. Periodontol., 2008, 35 (suppl. 8), p. 292-304.

17. HEITZ-MAYFIELD L.J., HUYNH-BA G.

History of treated periodontitis and smoking as risks for implant therapy.

The International Journal of Oral and Maxillofacial *Implants*, 2009, 24 (Suppl.), p. 39-68.

18. HÜRZELER M.B., QUINONES C.R., SCHÜPBACH P., VLASSIS J.M., STUB J.R., CAFFESSE R.G.

Influence of the superstructure on the peri-implant tissues in beagle dogs.

Clin. Oral implants res., 1995. 6 (Suppl. 3), p. 139-148.

19. ISIDOR F.

Histological evaluation of peri-implant bone at implants subjected to occlusal overload or plaque accumulation.

Clin. Oral implants res., 1997, 8, p. 1-9.

20. KHOURY F., BUCHMANN R.

Surgical therapy of peri-implant disease : a 3- year follow-up study of cases treated with 3 different techniques of bone regeneration.

J. Periodontol, 2001, 72, p. 1498-1508.

21. KOLENBRANDER P.E., PALMER R.J., RICKARD A.H., JAKUBOVICS N.S., CHALMERS N.I., DIAZ P.I.

Bacterial interactions and successing during plaque development.

Periodontology 2000 2006, 42, p. 47-79.

22. KREKELER G.

Periimplatäre Entzündungen.

Implantologie- Praxis der Zahnheilkunde. 1996. p. 13.

23. LAINE M.L., LEONHARDT A., ROOS-JANSÄKER A.M., PENA A.S., VAN WINKELHOFF A.J., WINKEL E.G., RENVERT S.

IL-1RN gene polymorphism is associated with peri-implantitis.

Clin. Oral implants res., 2006, 17, p. 380-385.

24. LANG N.P., BRAGGER U., WALTHER D., BEAMER B., KORMAN K.S.

Ligature-induced peri-implant infection in cynomolgus monkeys : clinical and radiographic findings.

Clin. Oral implants res., 1993, 4, p. 2-11.

25. LANG N.P., JOSS A., ORSANIC T., GUSBERTI FA., SIEGRISY B.E.

Bleeding on probing. A predictor for the progression of periodontal disease ?

J. clin. Periodontol., 1986, 13 (suppl. 6), p. 590-596.

26. LANG N.P., WETZEL A.C., STICH H., CAFFESSE R.G.

Histologic probe penetratiron in healthy and inflamed peri-implant tissues.

Clin. Oral implants res., 1994, 5 (suppl. 4), p. 191-201.

27. LAZZARA FT., CELLETTI E., ETIENNE J.M., JANSEN J.A., DONATH K.

intégration et physiologie tissulaire. Manuel d'implantologie clinique.

Rueil-malmaison : Ed. CDP, 1999, p. 15-47.

28. 92 LINDHE J., MEYER J.

Peri-implant diseases : Consensus Report of the Sixth European Workshop on Periodontology.

J. clin. Periodontol., 2008, 8, p. 282-285.

29. LINDQUIST L.W., CARLSSON G.E., JEMT T.

Association between marginal bone loss around osseointegrated mandibular implants and smoking habits : a 10-years follow-up study.

J. dent res., 1997, 76(Suppl. 10), p. 1667-7164.

30. LUTERBACHER S., MAYFIELD L., BRÄGGER U., LANG N.P.

Diagnostic characteristics of clinical and microbiological tests for monitoring periodontal and peri-implant mucosal tissue conditions during supportive periodontal therapy (SPT).

Clin. Oral implants res., 2000, 11 p. 521-529.

31. MARSCH P.D., MOTER A., DEVINE D.A.
Dental plaque biofilms : communities, conflict and control.
Periodontology 2000 2011, 55, p. 16-35.
32. MEFFERT R.M.
Periodontitis and peri-implantitis : one and the same ?
Pract. Periodontice aesthet. Dent., 1993, 5, p. 79-82.
33. MOMBELLI A.
Microbiology and antimicrobial therapy of peri-implantitis.
Periodontol. 2000., 2002, 28, p. 177-189.
34. MURRAY G., HOLDEN R., ROSCHLAU W.
Experimental and clinical study of new growth of bone in a cavity.
Am. j. surg., 1957, 93 (Suppl. 3), p. 385-387.
35. NIKILOPOULOS GK., DIMOU NL., HAMODRAKAS SJ., BAGOS PG.
Cytokine gene polymorphisms in periodontal disease : a meta-analysis of 53 studies including 4178 cases and 4590 controls.
Journal of Clinical Periodontology, 2008, 35 (9), p. 754-767.
36. PALACCI P., ERICSSON I., ENGSTRAND P., RANGERT B.
Optimal Implant Positioning and soft tissue management for Bränemark system.
Chicago, Berlin, London, Tokyo, Sao Paulo, Moscow, Prague, Warsaw : Quintessence Books, 1995, 83 p. ISBN 0-86715-308-3.
37. PIATTELLI A., SCARANO A., PIATELLI M.
Histologic observations on 230 retrieved dental implants : 8 years experience (1989-1996).
J. periodontol., 1998, 69, p. 178-184.
38. PJETURSSON BE., THOMA D., JUNG R., ZWAHLEN M., ZEMBIC A.
A systematic review of the survival and complication rates of implant-supported fixed dental prostheses (FDPs) after a mean observation period of at least 5 years.
Clin. Oral implants res., 2002, 23 (Suppl. 6), p. 22-38.
39. QUEIROZ M., HOCHULI-VIEIRA E., GABRIELLI M.A., CANCIAN D.C.
Use of bovine bone graft and bone membrane in defects surgically created in cranial vault of rabbits. Histologic comparative analysis.
Int. j. oral maxillofac. Implants, 2006, 21, p. 29-35.
40. RENVERT S., PERSSON G.R.
Periodontitis as a potential risk factor for peri-implantitis.
J. clin. Periodontol., 2009, 36 (Suppl. 10), p. 9-14.
41. RENVERT S., POLYZOIS I., MAGUIRE R.
Re-osseointegration on previously contaminated surfaces : a systematic review .
Clin. Oral implants res., 2009, 4 , P.216-217.
42. RENVERT S ., ROOS-JANSACKER A.M., CLAFFEY N
Non-surgical treatment of peri-implant mucositis and peri-implantitis : a literature review.
J. clin .periodontol.,2008, 35 (Suppl 8), p.305-315.
43. RENVERT S .,ROOS-JANSACKER A .M.,LINDAHL C., RENVERT H.,
RUTGER-PERSSON G.
Infection at titanium implants with or without a clinical diagnosis of inflammation.
Clin. Oral implants res., 2007, 18 (Suppl. 4), p. 509-516.44. ROOS-JANSACKER A.M., LINDAHL C., RENVERT H., RENVERT S.,
Nime to fourteen year follow-up of implant treatment. Part II. Presence of peri-implant lesions.

- J. clin. Periodontol., 2006, 33, p. 290-295.
45. SLOTS J., RAMS T.E.
Antibiotics in periodontal therapy : advantages and disadvantages.
J. periodontol., 1990, 17 (Suppl. 7), p. 479-493.
46. SOCRANSKY S.S., HAFFAJEE A.D., CIGINI M.A., SMITH C., KENT R.L. Jr.
Microbial complexe in subgingival plaque.
Journal of clinical periodontology 1998, 25, p. 134-144.
47. SPIEKERMANN H., DONATH K., JOVANOVIC S., RICHTER J.
Periimplantare Krankheiten Farbatlunten der Zahnmedizin.
Bd 10 : Implantologie, Stuttgart, 1994.
48. STRIETZEL F.P., REICHART P.A., KALE A., KULKARNI M., WEGNER B., KÜCHLER I.
Smoking interferes with the prognosis of dental implant treatment : a systematic review and meta-analysis.
J. clin. Periodontol., 2007, 34 (Suppl. 6), p. 523-544.
49. STODLEY P., SAUER K., DAVIES D.G., COSTERTON J.W.
Biofilms as complex differentiated communities.
Annual review of microbiology 2002, 56, p. 187-209.
50. TORRELI S., BERCY P.
Inventaire et prévention primaire des complications liées à la pose d'implants dentaires.
Rev. Belge med. Dent., 2001, 35, p. 61-62.
51. VAN DER WEIJDEN G.A., VAN BEMMEL K.M., RENVERT S.
Implant therapy in partially edentulous, periodontally compromised patients : a review.
J. clin. Periodontol., 2005, 32 (Suppl. 5), p. 506-511.
52. WILSON TG Jr.
The positive relationship between excess cement and peri-implant disease : A propective clinical endoscopic study.
J. periodontal. 2009, p. 1388-1392.
53. FERREIRA S.D., SILVA G.I., CORTELLI J.R., COSTA J.E., COSTA F.O.
Prevalence and risk variables for peri_implant disease in Brazilian subjects.
J. clin. Periodontol., 2006, 33(Suppl. 12), p. 929-935.